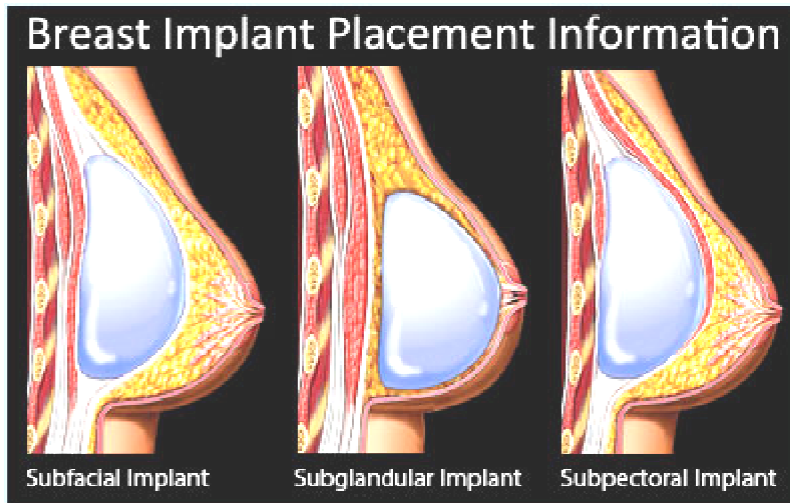


BORSTIMPLANTATEN

Borstimplantaten kunnen een standaard mammogram hinderen.

Indien de borstprothese achter de musculus pectoralis geplaatst is, hoeft het mammogram geen problemen te geven en kan er normaal gecompriëerd worden.



De prothese geplaatst vóór de musculus pectoralis belemmert het afbeelden van het gehele fibroglandulaire weefsel, in het bijzonder bij een grote prothese in een kleine mamma. De standaard opnamen kunnen vervaardigd worden, echter de hoeveelheid compressie is afhankelijk van de flexibiliteit van de mamma. Zet de mamma ten minste “klemvast”. De ruptuurkans van de oude prothesen (bijna vloeibaar) is groter dan de nieuwere prothesen. Hierbij is het “klemvast” zetten van belang. De nieuwere prothesen bestaan uit stevige gel en zijn beter vervormbaar en comprimeerbaar.

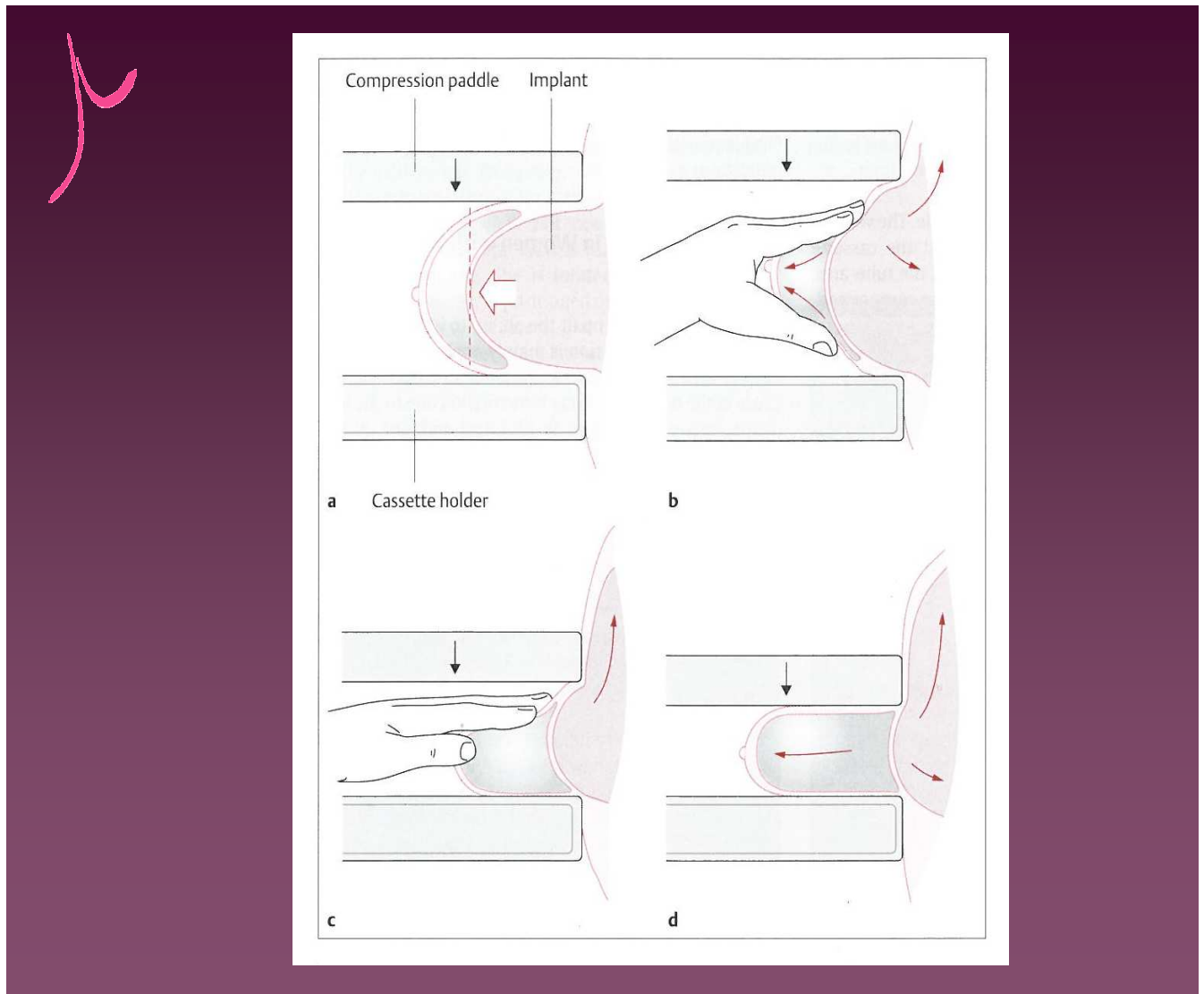
De vrouw met prothesen vindt het meestal ongemakkelijk en beangstigend wanneer er druk op de mamma komt. Het is van belang hier behoedzaam mee om te gaan. In dergelijke situaties is zoals altijd een goede communicatie vereist met de vrouw. Besteed aandacht aan een goede uitleg en observeer de vrouw tijdens het onderzoek. Geef een geleidelijke en zorgvuldige compressie, mede op aangeven van de vrouw. Wanneer de vrouw weet wat er gaat gebeuren en weet dat zij zelf kan aangeven wanneer het te onaangenaam voor haar wordt zodat hier op geanticipeerd kan worden, zal de uitvoering van het onderzoek gemakkelijker verlopen.

Indien meer informatie nodig is, kan gekozen worden voor een extra projectierichting, bijv. een laterale opname.

Ingeval geen adequate opnamen gemaakt kunnen worden en een te groot deel niet beoordeelbaar is, dient er verder onderzoek gedaan te worden.

Kliniek:

G.W. Eklund introduceerde in 1988 een methode om opnamen te maken waarbij de prothese met de hand weggeduwd wordt naar de thoraxwand, voordat er compressie plaatsvindt. Op deze wijze wordt alleen het mammaweefsel gecompriëerd en afgebeeld. Deze Eklund methode is uitsluitend mogelijk indien er geen kapselvorming aanwezig is. Aangezien goed gekeken moet worden of kapselvorming heeft plaatsgevonden, dient uitsluitend in overleg met de radioloog gekozen te worden voor de Eklund methode. Mede vanwege het feit dat het wegdrukken van de prothese veel impact op de vrouw kan hebben en pijnlijk kan zijn.



Eklund methode